



FERTILITY VISION 2019

SPOLUPRÁCE GYNEKOLOGA S CENTREM AR

MUDr. Igor Michalec, Ph.D.

1. mezinárodní kongres asistované reprodukce a genetiky
3.-4. 5., Hradec Králové, Česká republika



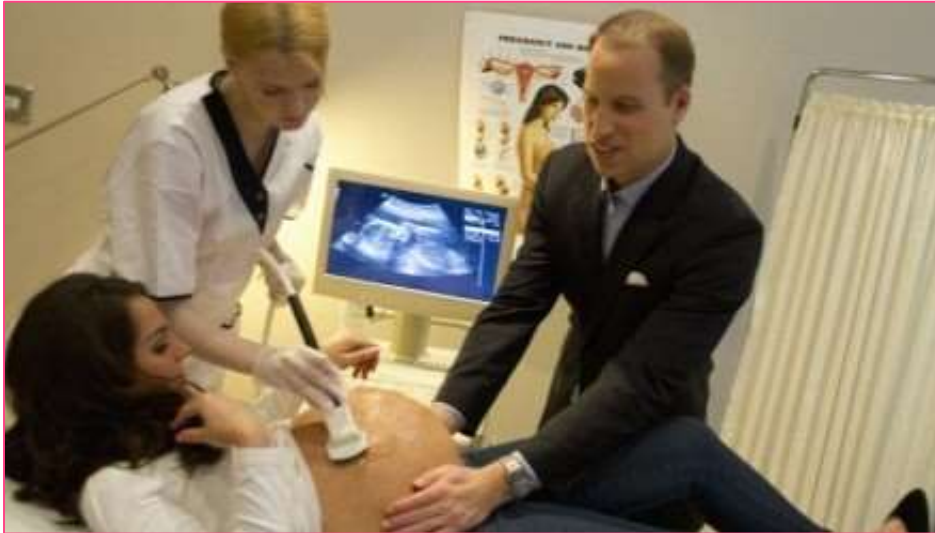ZASTAVENÍ PRVNÍ „ZÁKLADNÍ“

Kdy a koho referovat do centra AR?





ZASTAVENÍ PRVNÍ „ZÁKLADNÍ“





ZASTAVENÍ PRVNÍ „ZÁKLADNÍ“





ZASTAVENÍ PRVNÍ „ZÁKLADNÍ“

Co, jak a koho vyšetřovat ?

Které centrum vybrat ?

Kdy referovat ?

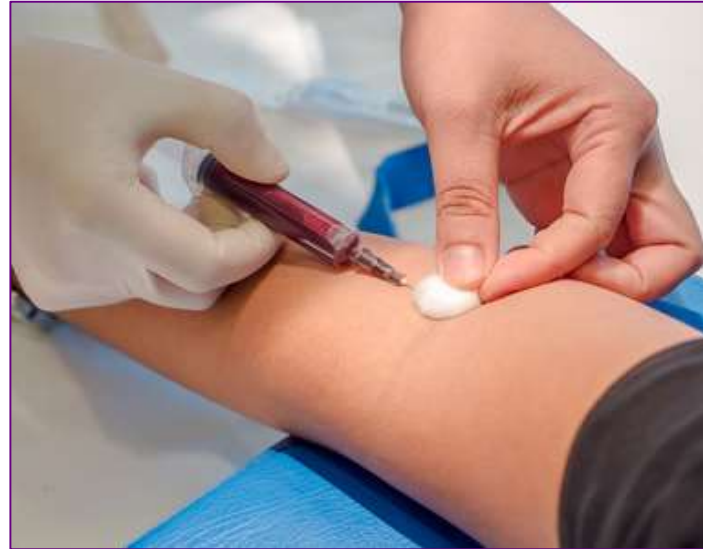



ZASTAVENÍ PRVNÍ „ZÁKLADNÍ“

- Endokrinologie
- Imunologie
- Hematologie
- Genetika

- Ultrazvuk
- Hysteroskopie
- Laparoskopie



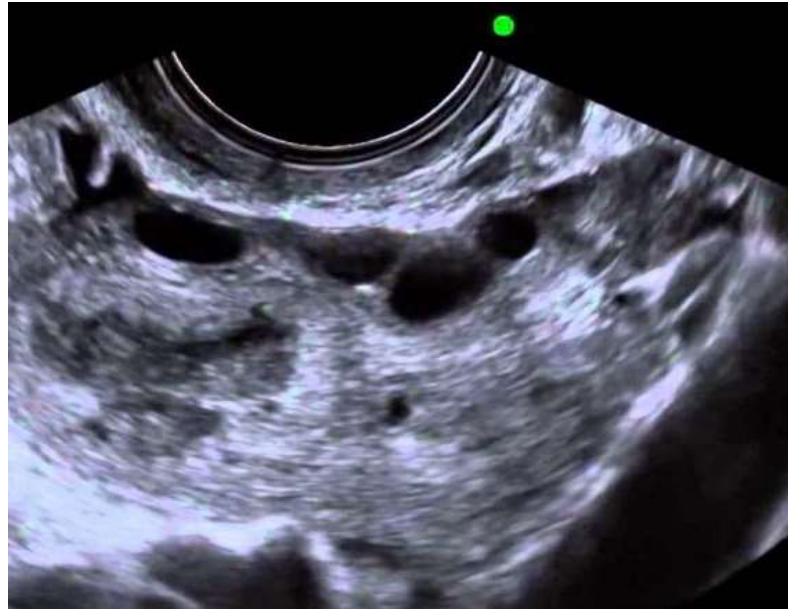

Spermiogram





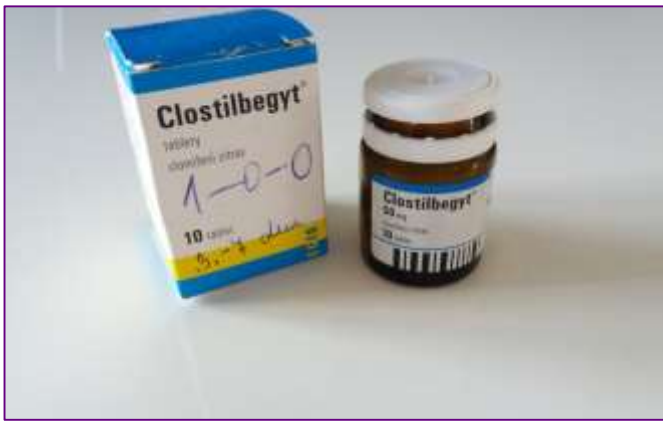Folikulometrie





ZASTAVENÍ PRVNÍ „ZÁKLADNÍ“

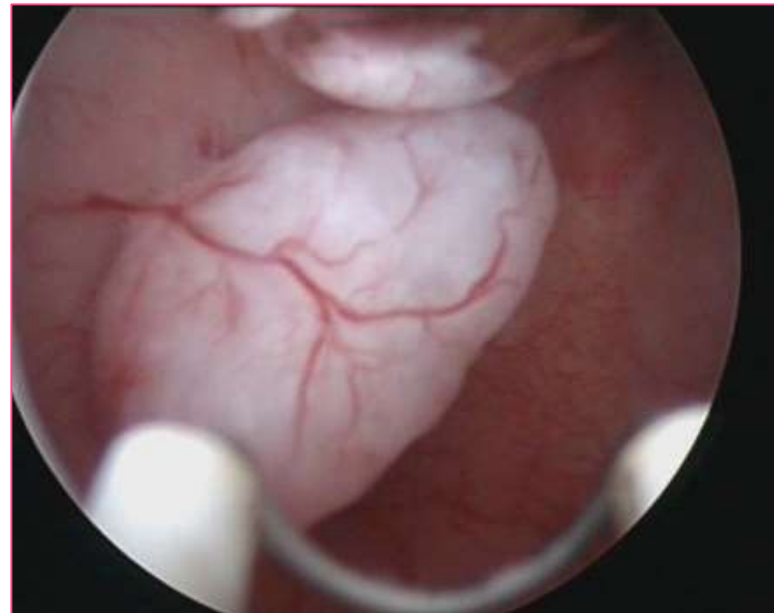
A ještě





Hysteroskopie

- Nezlepšuje reprodukční outcom infertilního páru.
- Indikována při podezření na „patologii“ dutiny děložní.



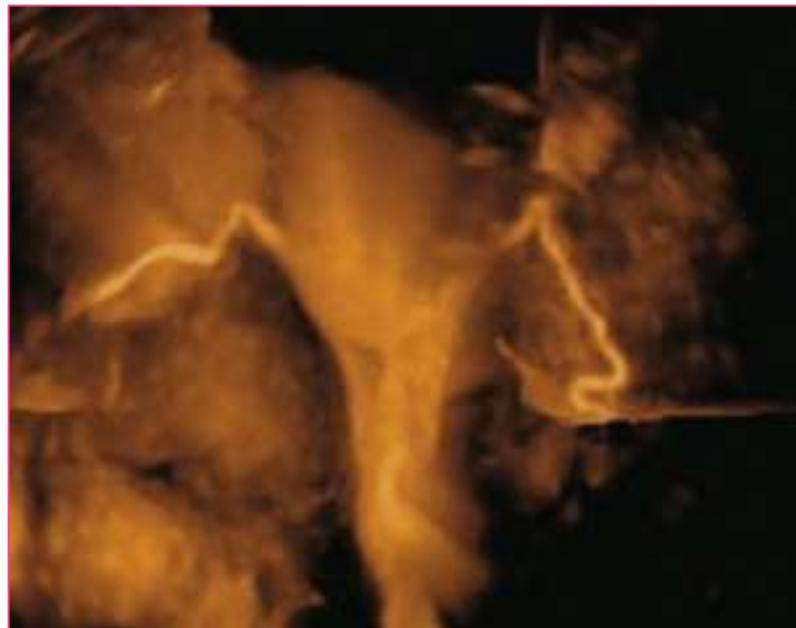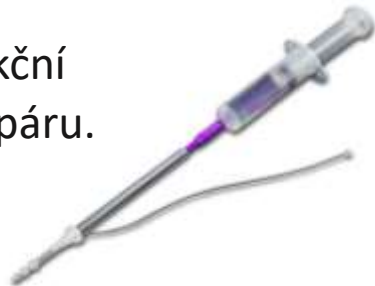Efficacy of hysteroscopy in improving reproductive outcomes of infertile couples: a systematic review and meta-analysis
Attilio Di Spiezio Sardo, *Human Reproduction Update*, Volume 22, Issue 4, July/August 2016, Pages 479–496



ZASTAVENÍ PRVNÍ „ZÁKLADNÍ“

HyCoSy

- Indikací tubární faktor infertility.
- Vysoká PPH, diskutabilní NPH.
- Nezlepšuje reprodukční outcom infertilního páru.



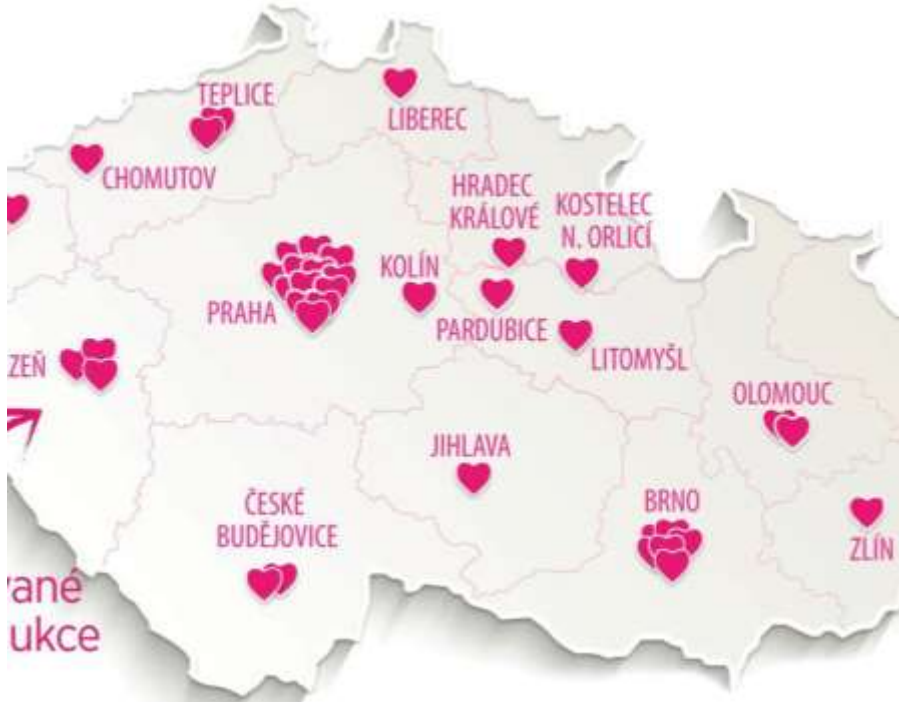HyCoSy--as good as claimed? C. Stacey , The British Journal of Radiology, February 2000

<https://doi.org/10.1259/bjr.73.866.108847>



ZASTAVENÍ PRVNÍ „ZÁKLADNÍ“

Které centrum vybrat?





ZASTAVENÍ DRUHÉ „SPECIFICKÉ“

- Náhradní matka.
- Dárkyně vajíček.
- Těhotenství z darovaných vajíček.





Náhradní matka

- Výběr matky, příprava páru.
- Normální těhotenská péče.
- Specifická předporodní a porodní péče.
- Příprava porodnice na příchod surogátního páru.

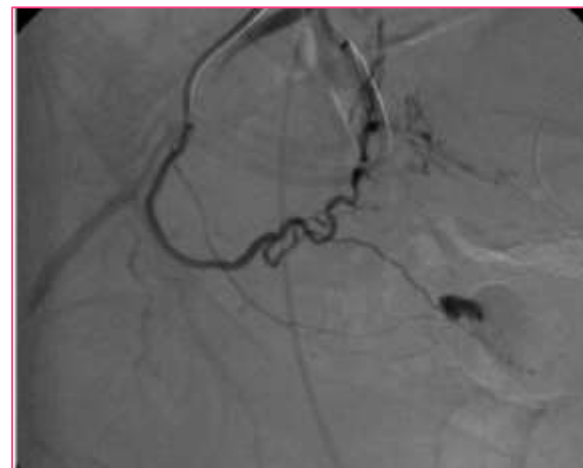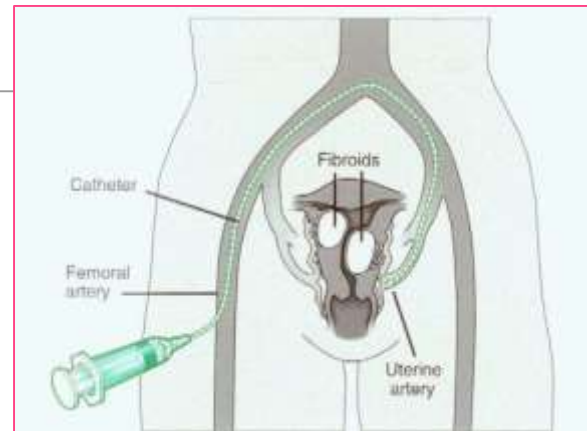




ZASTAVENÍ DRUHÉ „SPECIFICKÉ“

Kazuistika : VŠ, 32 let II.gr/II.para

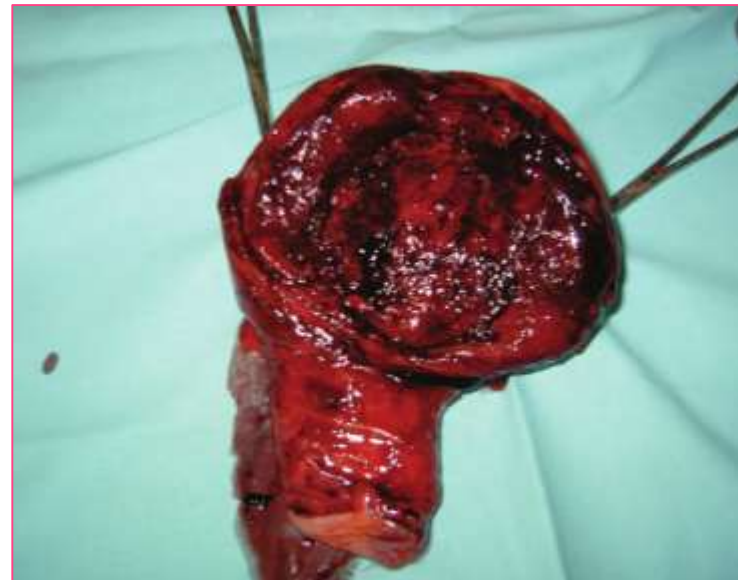- První porod z nekomplikované gravidity spont. záhlavím s rozvojem paravaginálního haematomu s krvácením do retroperitonea se šířením až k dolnímu polu levé ledviny.
- Šok ový stav řešený krevními náhradami a okluzí aa. uterinae bilat intervenčním radiologem.
- Restituce stavu ad integrum bez další operační intervence.
- Roční psychologická podpora.
- Následná spont. koncepce 18 měsíců od porodu.





Kazuistika : VŠ, 32 let II.gr/II.para

- Ve 24.tg spont ruptura dělohy v oblasti děložního fundu.
- Devastující poranění bez možnosti „záchranné operace dělohy“, šok, 3 dny na ARO.
- ALE po dalším roce.





ZASTAVENÍ DRUHÉ „SPECIFICKÉ“

Kazuistika : VŠ, 32 let II.gr/II.para

- SUROGATNÍ MATKA
tč. ve 32.tg nekomplikované
gravidity.

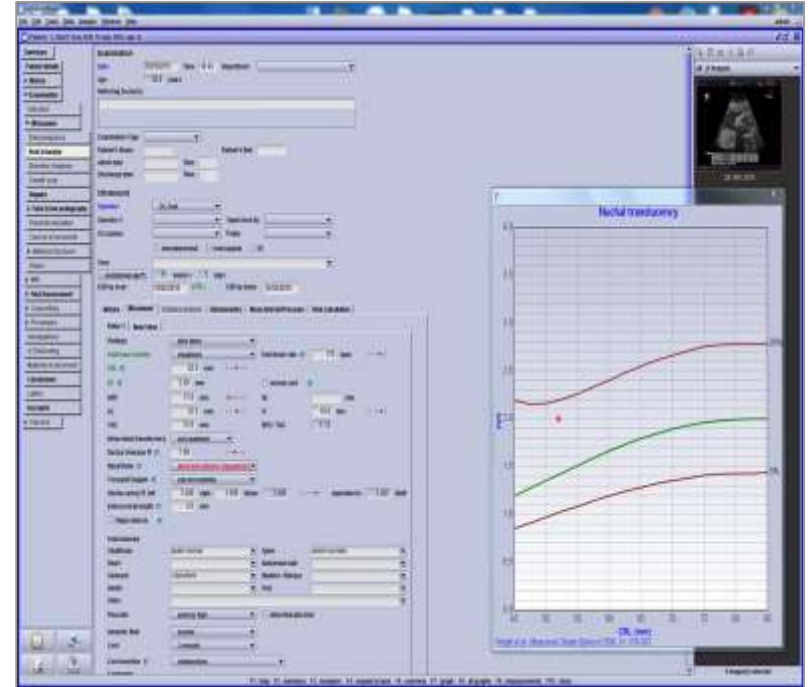




ZASTAVENÍ DRUHÉ „SPECIFICKÉ“

Těhotenství z darovaných vajíček

- Normální péče.
- Problematika kombinovaného prvotrimestrálního screeningu.



Accuracy of first-trimester combined test in screening for trisomies 21, 18 and 13, K.H. Nicolaides , Ultrasound Obstet Gynecol 2017; 49: 714–720



ZASTAVENÍ DRUHÉ „SPECIFICKÉ“

Máme společný zájem.

VĚK!





DĚKUJI ZA POZORNOST